# Synthese eines bifunktionellen $^{68}$Ga-Radiotracers zur Herz-Diagnostik

*J. Nagel, V. Nagel, M. Zimny, F. Rösch*

Institut für Kernchemie, Johannes-Gutenberg-Universität Mainz

**Einleitung:** Weltweit starben laut dem *World Health Report 2004* mehr als 16 Millionen Menschen an Herz-Kreislauf-Erkrankungen – dies sind 29,3% aller weltweit Verstorbenen[1]. Allein in Deutschland starben im Jahr 2011 342.233 Menschen an Krankheiten des Herz-Kreislaufsystems – dies entspricht einem prozentualen Anteil von 40,2% aller in Deutschland Verstorbenen im Jahr 2011[2].

Allein diese Statistiken zeigen, dass gerade bei Erkrankungen am Herz-Kreislaufsystem ein großer Bedarf an präventiven und diagnostischen Methoden notwendig ist, um die Sterberaten innerhalb dieses Krankheitsbildes zu verringern. Um so früh wie möglich im Verlauf des Krankheitsbildes einzugreifen und Gegenmaßnahmen einzuleiten, steht natürlich die Optimierung diagnostischer Maßnahmen im Vordergrund. Vor allem die Darstellung der Herzkranzgefäße (*HKG*) spielt eine wichtige Rolle, da die Verengung dieser Gefäße auf Grund von Arteriosklerose die Hauptursache für Krankheiten wie der Ischämische Herzkrankheiten, des Schlaganfalls oder des Myokardinfarkts ist.

Hier haben sich schon einige Bildgebungs-Methoden wie die Echokardiographie oder Koronarangiographie etabliert. Jedoch hat erstere generell eine schlechte Auflösung[3] und zweitere hat – trotz einer Sensitivität von 99% und einer Spezifizität von 67% bei der Bildgebung – den Nachteil einer sehr hohen Strahlenbelastung[3].

**Ziel:** Das Ziel dieser Forschungsarbeit ist die Synthese eines *PET*-Ratiotracers, welcher eine verbesserte Bildgebung und Diagnostik von *HKG*'s und der Stenosen ermöglichen soll.

Der bifunktionelle Tracer bietet (1) eine Imin/Amin-Derivat-Untereinheit, welche gekoppelt ist mit (2) einer Pyridaben-Derivat-Einheit. Der Imin-Baustein ist wegen seines schnellen Blut-*Clearence*-Verhalten und eines hohen Herzuptakes von großem Vorteil; des Weiteren ist er für die Komplexierung des *PET*-Radionuklids ($^{68}$Ga) zuständig. Der Pyridaben-Baustein ist für die spezifische Anreicherung des Tracers im Herzmuskel-Gewebe wichtig. Das Pyridaben-Derivat bindet hierbei als Inhibitor am den mitochondrialen Komplex I (*MC I*) der Atmungskette der Mitochondrien.

Aktuell werden zwei Synthese-Routen verfolgt, deren Zielstrukturen in Abb. 1 dargestellt werden.

Beiden Zielmolekülen ist die oktahedrale Koordinationsgeometrie durch die Imin-/Amin-Untereinheit gemein. Das Gallium-Isotop wird dabei sowohl von den Stickstoff-Atomen der Imin-/Amin-Funktion als auch von den Stickstoff-/Sauerstoff-Atomen der Aromaten komplexiert – es liegt damit eine *pseudo*-octahedrale $N_3O_3^{3-}$ - Koordinationssphäre für den Komplex (1) bzw. eine $N_4O_2^{2-}$ - Koordinationssphäre für den Komplex (2) vor.

Vorteil dieser Tracer ist - im Gegensatz zu den bisher verwendeten $^{99m}$Tc-Tracern (wie z.B. $^{99m}$Tc-Sestamibi und $^{99m}$Tc-Tetrofosmin) - dass sie hohe Herzzellaufnahmen (~2 % nach 2 Minuten) zeigen und somit einen erhöhten Kontrast zwischen Herz und Leber aufweisen. Nachteilig ist die mangelnde Retention der Tracer in den Herzzellen[4]. An diesem Punkt soll entsprechend das Pyridaben-Derivat für eine verbesserte Retention des Tracers in den Herzzellen sorgen. So zeigten die Untersuchungen von Camici et al., dass das Pyridaben-Derivat $^{18}$F-BMS747158-02 neben einer guten Bild-Qualität und einem großen Kontrast auch eine hohe Extraktion des Tracers schon beim ersten Durchlauf (3.1% der injizierten Dosis pro Gramm) zeigte. Ebenfalls zeigte sich eine Linearität zwischen der Tracer-Aufnahme und der Perfusion - dies kann man zur Quantifizierung des myocardialen Blutflusses nutzen[5].

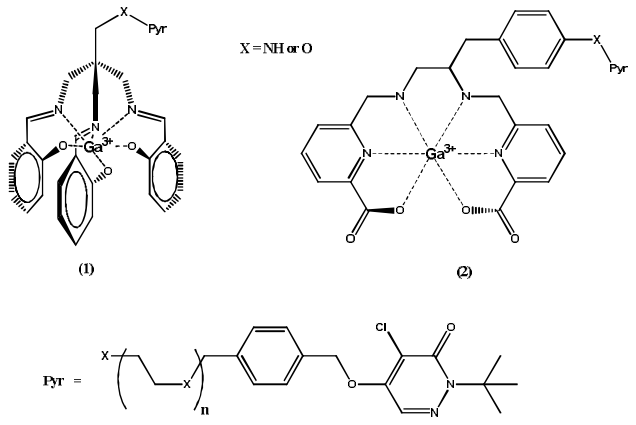


**Abbildung 1: Angestrebte Zielstrukturen der bifunktionellen Radiotracer**

## References

[1] Statistisches Bundesamt, Fachserie 12, Reihe 4, 2011
[2] Fachserie 12, 2011
[3] Fries et al, Med. Klinik, 2007; 102: 647-658
[4] M. A. Green, M. J. Welch, C. J. Mathias, K. A. A. Fox, R. M. Knabb, and J. C. Huffman, "Ethane : A Potential Tracer for Evaluation of Regional Myocardial Blood Flow," no. 15, pp. 170–180.
[3] P. G. Camici et al., Circ Cardiovasc Imaging 2009; 2; 75-76