Funktionelle Charakterisierung somatosensorischer Areale im parasylvischen Kortex des Menschen

U. Baumgärtner [1], M. Schreckenberger [2], W. Magerl [1], F. Rösch [3], P. Bartenstein[2] , P. Stoeter [4], R.-D. Treede [1]

Institut für Physiologie und Pathophysiologie [1], Klinik und Poliklinik für Nuklearmedizin [2], Institut für Kernchemie [3], Institut für Neuroradiologie [4], Johannes Gutenberg-Universität Mainz

Einleitung und bisherige Ergebnisse: Gegenstand dieses Projektes ist die somatosensorische Signalverarbeitung außerhalb des Gyrus postzentralis des Menschen. Sowohl für den Tastsinn als auch für den Schmerzsinn spielen dabei laterale Hirnareale oberhalb der Fissura Sylvii eine wichtige Rolle. Nozizeptive Areale im parasylvischen Kortex werden teils im frontoparietalen Operkulum (meist als SII bezeichnet), teils in der Inselrinde lokalisiert. Die relative Bedeutung dieser Areale wird kontrovers diskutiert. Erhöhte Schmerzschwellen fanden sich bei Patienten mit kleinen Tumoren im Operkulum, aber nicht bei Patienten mit Tumoren in der Inselrinde (Greenspan et al. 1999). Für eine führende Rolle des Operkulums spricht auch dessen Aktiverung ca. 50 ms vor der Inselrinde, die mit Tiefenableitungen bei Epilepsiepatienten gezeigt wurde (Frot und MauguiПre 2003). Umgekehrt ist die Inselrinde das einzige Kortexareal, dessen elektrische Reizung beim Menschen zuverlässig Schmerzen auslöst (Ostrowsky et al. 2002). Ein neues Konzept zur Interozeption (Craig 2002) besagt, dass nozizeptive, gustatorische und andere viszerale Bahnen auf kortikaler Ebene in der dorsalen Inselrinde konvergieren, wobei die nozizeptiven Bahnen über einen phylogenetisch jungen Thalamuskern (VMpo) dorthin projizieren. Dieses Konzept steht in Einklang mit den Ergebnissen unserer kürzlich publizierten Studie (Schlereth et al. 2003), in der wir mittels EEG-Quellenanalyse Laser-evozierter Potentiale nach schmerzhafter Reizung der Hand Dipollokalisationen sowohl in der Inselrinde als auch im fronto-parietalen Operkulum fanden (Abb.1).

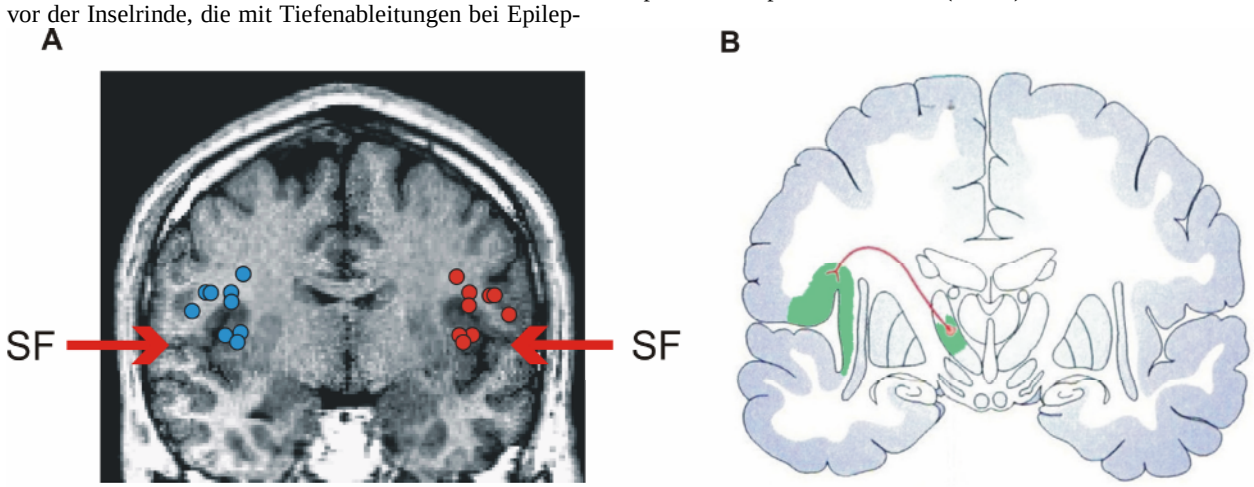

Abb.1: *Nozizeptive Areale im parasylvischen Kortex.* ***A:*** *Verteilung der individuellen Quellen der frühesten Komponente der Laser-evozierten Potentiale im operkulo-insulären Kortex (Schlereth et al. 2003).* ***B:*** *Der nozizeptive Thalamuskern VMpo projiziert in die Insel und Teile des frontalen Operculums (Craig 2002). SF: Sylvische Fissur.*

Eine Metaanalyse der PET und fMRI Studien der vergangenen 15 Jahre zeigte eine signifikante Aktivierung der Inselrinde in 94% der Studien, gegenüber 87% für den Gyrus cinguli und je 75% für SI und SII (Apkarian et al. 2005). Auch im direkten Vergleich führen nozizeptive Reize zu einer signifikant stärkeren Aktivierung der Inselrinde als taktile Reize (Coghill et al. 1994, Gelnar et al. 1999, Chen et al. 2002). Schmerzhafte Reizung aktiviert nicht nur SII, sondern auch weiter anterior gelegene Areale im frontalen Operkulum (Frot et al. 1999, Chen et al. 2002, Fabri et al. 2002, Vogel et al. 2003). Diese Areale schließen sich lateral unmittelbar an die dorsale Inselrinde an. Interessanterweise projiziert VMpo in die Inselrinde und ins angrenzende Operkulum (Craig 1995), und VPI (Hauptquelle der nozizeptiven Eingänge von SII) projiziert teilweise in die angrenzende Insel (Jones und Burton 1976). Möglicherweise liegt im operkulo-insulären Kortex also ein zusammenhängendes nozizeptives Kortexareal (Peyron et al. 2002, Vogel et al. 2003), das in PET- und fMRI-Studien bei nahezu identischen Koordinaten teils als Insel teils als SII bezeichnet wird (vgl. Brooks et al. 2002 mit Chen et al. 2002). Diese anteriore Lokalisation könnte auch erklären, warum TMS über der klassischen posterioren SII-Region die Schmerzwahrnehmung nicht beeinflusste (wohl aber über SI und ACC; Kanda et al. 2003).

Als weiterer Parameter zur eventuellen Abgrenzung nozizeptiver und taktiler Areale im parasylvischen Kortex wurde die Verteilung der Opiatrezeptoren mittels ^{18}F-Fluorethyl-Diphrenophin PET bestimmt. Wir fanden das typische Bindungsmuster (hohe Werte im Gyrus cinguli, den Basalganglien und dem Thalamus, niedrige Werte im sensomotorischen Kortex und in der Sehrinde; Lochmann et al. 2003). Der operkulo-insuläre Kortex zeigte eine relativ hohe Opiatrezeptorbindung mit einer Tendenz zu asymmetrischer Verteilung in beiden Hemisphären (Abb.2). Die interindividuelle Variabilität bei inzwischen 8 untersuchten Probanden war relativ hoch.

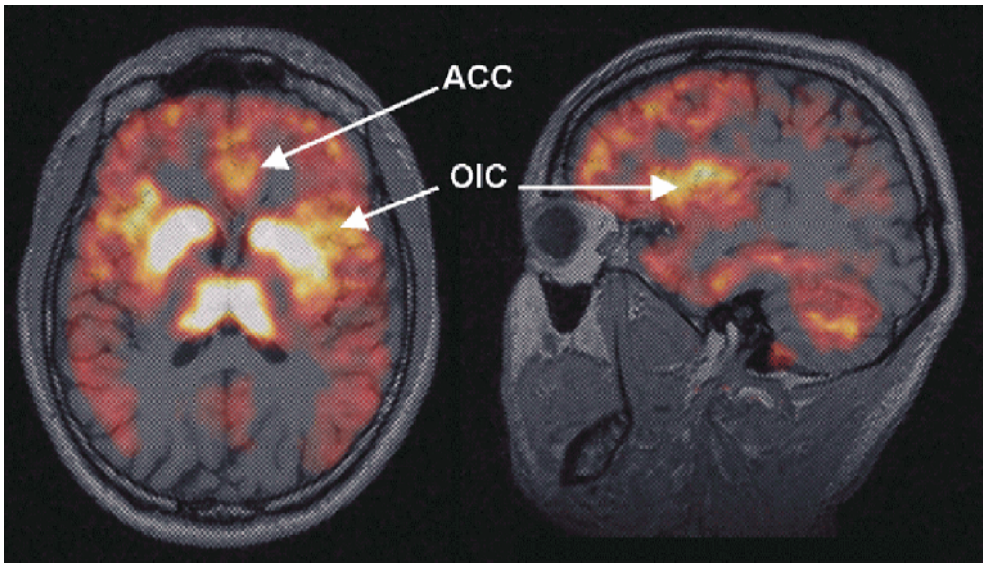

***Abb.2**: ^{18}F Fluor-Ethyl-Diprenorphin-PET einer Versuchsperson in transversaler und sagittaler Ebene. Neben Thalamus, Basalganglien und anteriorem Gyrus cinguli (ACC) findet sich auch eine hohe Rezeptorbindung in der Insula, die bis zur Innenseite des frontalen Operkulums reicht (OIC: operkulo-insulären Kortex). Erwartungsgemäß gering ist die Rezeptordichte im primären motorischen, primären somat-sensorischen und im visuellen Kortex.*

Weiteres Arbeitsprogramm und Ziele:
Die ausgeprägte Hemisphärenasymmetrie der taktilen und nozizeptiven Repräsentation im parasylvischen Kortex macht es erforderlich, gezielt ein Kollektiv von Linkshändern mit Rechtshemisphärendominanz zu untersuchen. Um die beobachteten individuellen Unterschiede mit der Variabilität der nozizeptiven Funktionen korrelieren zu können, soll in der nächsten Förderperiode (Tr 236/13-3) u.a. die Verteilung von Opiatrezeptoren an weiteren 12 Versuchspersonen mittels ^{18}F-Fluorethyl-Diprenorphin gemessen werden. Dabei wird Diprenorphin, ein unspezifischer Opiatrezeptor-Antagonist, der in-vivo mit ähnlicher Affinität reversibel an μ-, δ- und κ-Rezeptoren bindet, als Tracer in pharmakologisch unwirksamer Konzentration i.v. verabreicht. Die Versuche werden wie in der ersten Förderperiode in Zusammenarbeit mit Prof. Bartenstein (Nuklearmedizin) und Prof. Rösch (Kernchemie) durchgeführt. Bei jeder VP wird ausserdem ein 3D-MRI angefertigt, um die relevanten parasylvischen Kortexareale als Regions-of-interest zu identifizieren. Die Matching-Techniken hierfür stehen im Rahmen der Neuroimaging-Gruppe des Schwerpunkts Neurowissenschaften des FB Medizin in Mainz zur Verfügung. Im Rahmen eines bereits bewilligten Graduiertenkollegs in Kooperation mit der Anatomie (Prof. Reuss, Prof. Konerding; GRK 1044/1, Teilprojekt C3) ist die morphologische Aufarbeitung der operkulo-insulären Region an Hirnschnitten geplant. Zur Untersuchung der Modulierbarkeit der operkulo-insulären Funktion in Bezug auf nozizeptive und taktile Diskriminationsleistungen soll die Auswirkung kortikaler Störimpulse geprüft werden. Mit einem zu diesem Zweck noch zu beschaffenden TMS-Gerät sollen dabei zeitlich an die zu diskriminierenden Reize gekoppelte Magnetpulse über der parasylvischen Region appliziert werden.

Es sollen folgende Fragen beantwortet werden:
1) Sind taktile (SII) und nozizeptive Areale (frontales Operkulum, Inselrinde) im parasylvischen Kortex anhand ihrer Somatotopie differenzierbar?
2) Welche Konsequenzen hat die Hemisphärenasymmetrie im parasylvischen Kortex für taktile und nozizeptive Sinnesleistungen (sensorisch und/oder affektiv)?
3) Durch welche Faktoren (Lernen, deszendierende Hemmung, Ablenkung) kann die taktile und nozizeptive Repräsentation im parasylvischen Kortex moduliert werden?
4) Welche Veränderungen zeigen die sensorische Schmerzkomponente und die nozizeptive Repräsentation im parasylvischen Kortex bei paradigmatischen Erkrankungen des Nervensystems?

Drittmittel: Gefördert durch die Deutsche Forschungsgemeinschaft (Tr 236/13-3) und NIH NS 38493

Literatur:
Apkarian AV, Bushnell C, Treede R-D, Zubieta J-K (2005). Eur J Pain, im Druck
Brooks JCW, Nurmikko TJ, Bimson WE, Singh KD, Roberts N (2002) n. Neuroimage 15:293-301.
Chen J-I, Ha B, Bushnell MC, Pike B, Duncan GH (2002). J Neurophysiol 88:464-474.
Coghill RC, Talbot JD, Evans AC, Meyer E, Gjedde A, Bushnell MC, Duncan GH (1994). J Neurosci 14:4095-4108.
Craig AD (1995) Supraspinal projections of lamina I neurons, in *Forebrain areas involved in pain processing* (Besson JM, Guilbaud G, and Ollat H eds) pp 13-25, John Libbey Eurotext, Paris.
Craig AD (2002). Nature Reviews 3:655-666.
Fabri M, Polonara G, Quattrini A, Salvolini U (2002). Cereb Cortex 12:446-451.
Frot M and Mauguière F (2003) Brain 126:438-450.
Frot M, Rambaud L, Guénot M, Mauguière F (1999). Clin Neurophysiol 110:133-145.
Gelnar PA, Krauss BR, Sheehe PR, Szeverenyi NM, Apkarian AV (1999). Neuroimage 10:460-482.
Greenspan JD, Lee RR, Lenz FA (1999). Pain 81:273-282.
Jones EG and Burton H (1976). J Comp Neurol 168:197-248.
Kanda M, Mima T, Oga T, Matsuhashi M, Toma K, Hara H, Satow T, Nagamine T, Rothwell JC, Shibasaki H (2003). Clin Neurophysiol 114:860-866.
Lochmann M, Buchholz HG, Siessmeier T, Schreckenberger M, Rösch F, Bartenstein P (2003). Abstracts of Brain03, Calgary
Ostrowsky K, Magnin M, Ryvlin P, Isnard J, Guenot M, Mauguire F (2002). Cereb Cortex 12:376-385.
Peyron R, Frot M, Schneider F, Garcia-Larrea L, Mertens P, Barral FG, Sindou M, Laurent B, Mauguiere F (2002). Neuroimage 17:1336-1346.
Schlereth T, Baumgärtner U, Magerl W, Stoeter P, Treede R-D (2003). NeuroImage 20: 441-454.
Vogel H, Port JD, Lenz FA, Solaiyappan M, Krauss G, Treede R-D (2003). J Neurophysiol 89:3051-3060.